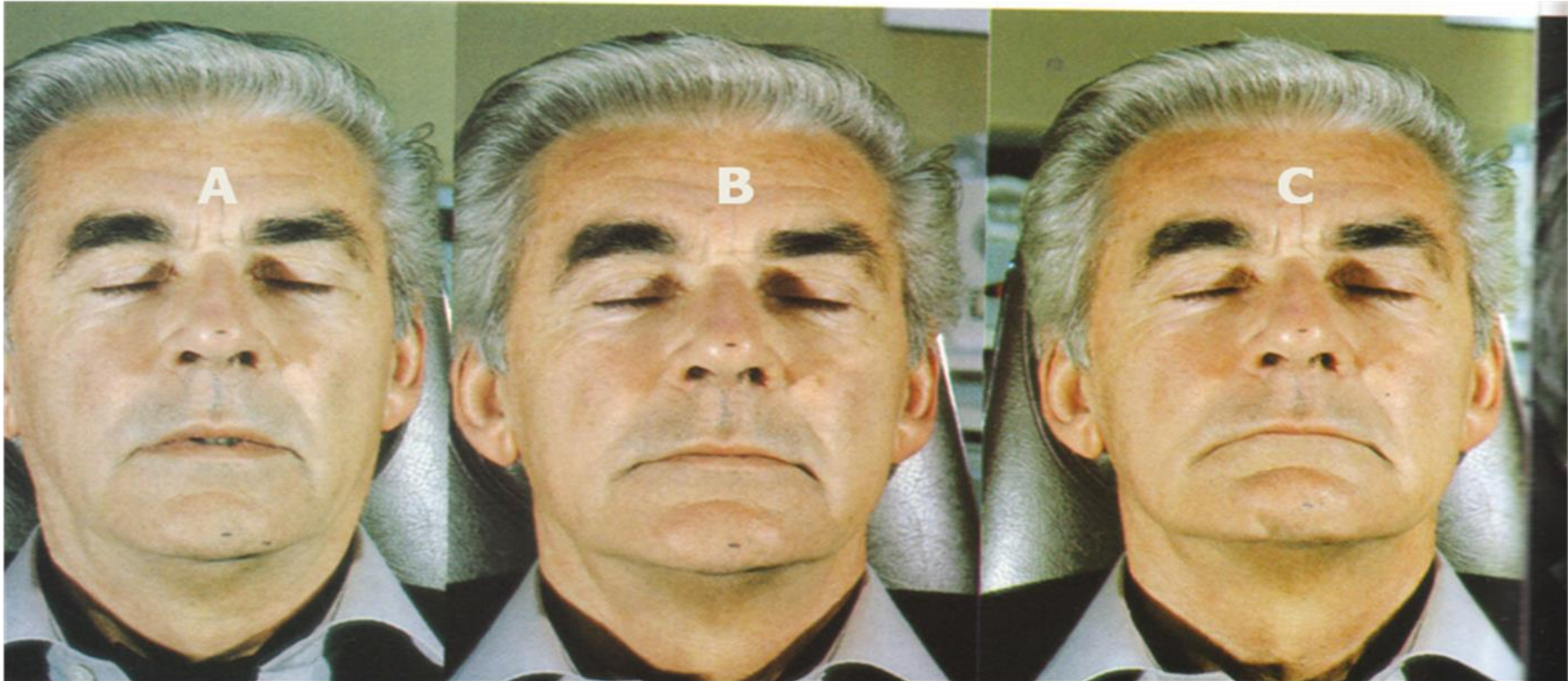
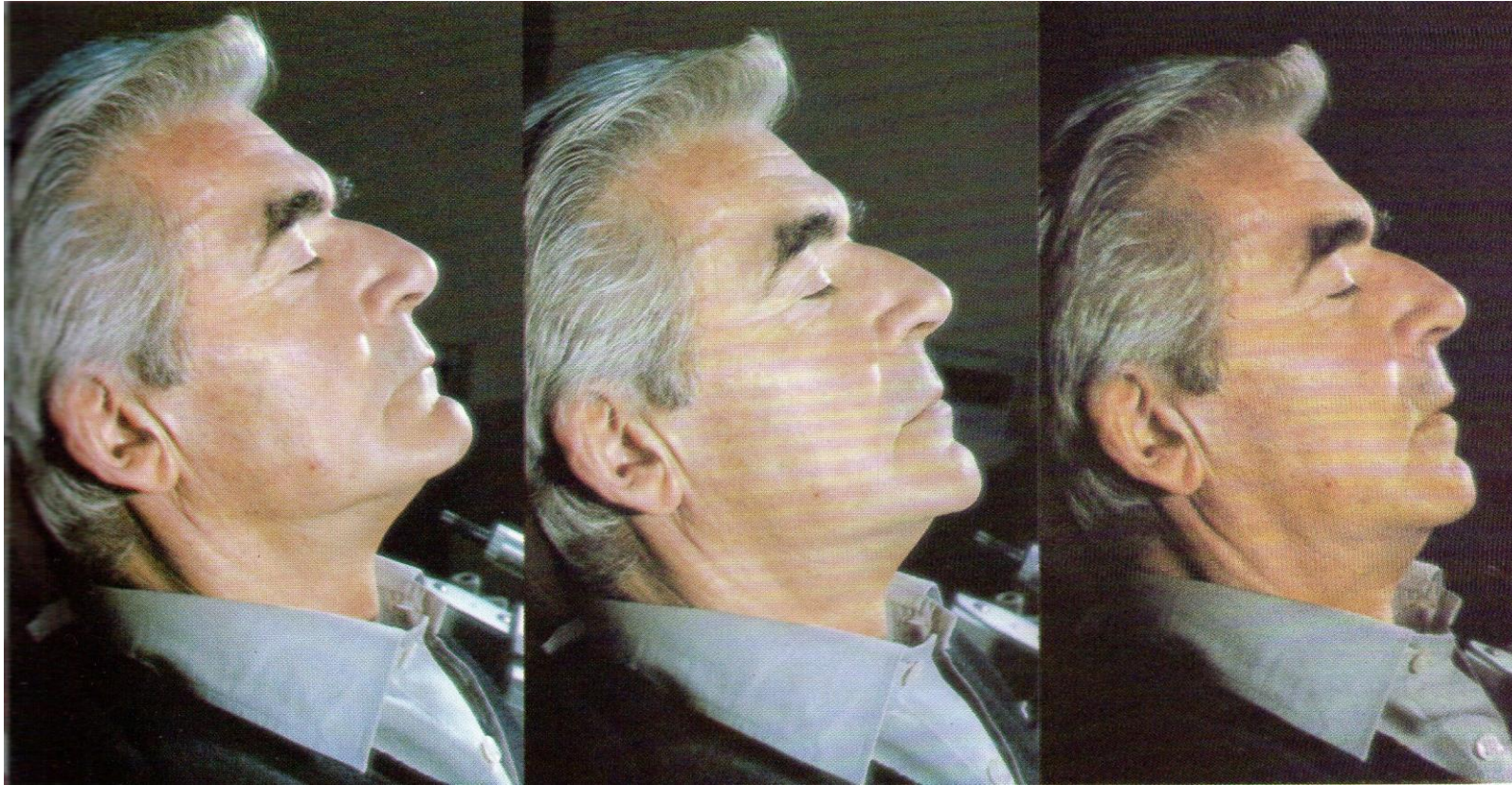


DETERMINATION DE LA DIMENSION VERTICALE



- A** : une DV trop haute les lèvres se joignent difficilement. Le patient sent très bien avoir une cire trop haute
- B** : une bonne D.V. avec un visage bien proportionné. Les lèvres sont bien soutenus et se joignent, détendues
- C** : un plan d'occlusion trop bas avec des lèvres tombantes qui font la moue le patient à l'impression de mordre Dans le vide à partir de sa position de repos.



Un plan d'occlusion trop bas avec des lèvres
Tombantes qui font la moue le patient à
l'impression de mordre dans le vide à partir de sa
Position de repos.

une bonne D.V. avec un visage bien proportionné
les lèvres sont bien soutenues et se joignent
détendues sur une bonne surface d'appui.

une D.V. trop haute. Les lèvres se joignent
difficilement. Le patient sent très bien avoir
En bouche une cire trop haute.

- **Une sous-évaluation de la dimension verticale :**
 - Aspect vieilli du visage, apparition soutenue de ridules.
 - Gêne à la déglutition.
 - Altération progressive des surfaces articulaires (ATM)
 - Risque de douleurs.

- **Une surélévation de la dimension verticale :**
 - Aspect figé et étiré du visage.
 - Sensation d'empatement.
 - Denture trop visible.
 - Difficulté à la déglutition.
 - Instabilité des bases prothétiques.
 - Tensions musculaires excessives.
 - Elocution gênée et maladroite.
 - Risque de rejet des prothèses.