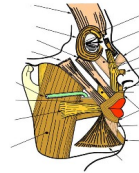
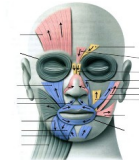

# Les muscles de la tête et quelques os...

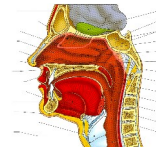
**Vue de profil**



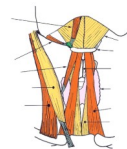
**Vue de face**

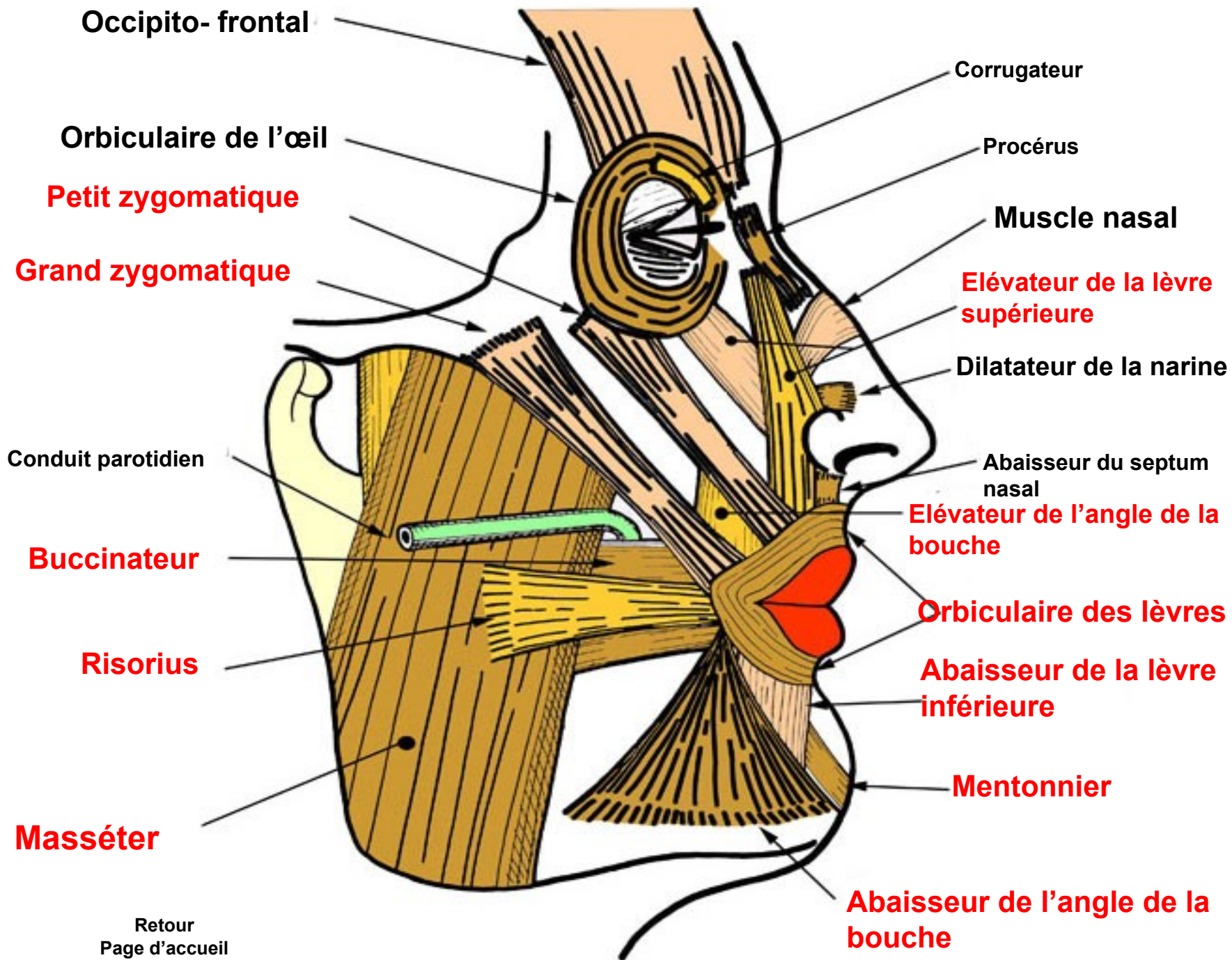


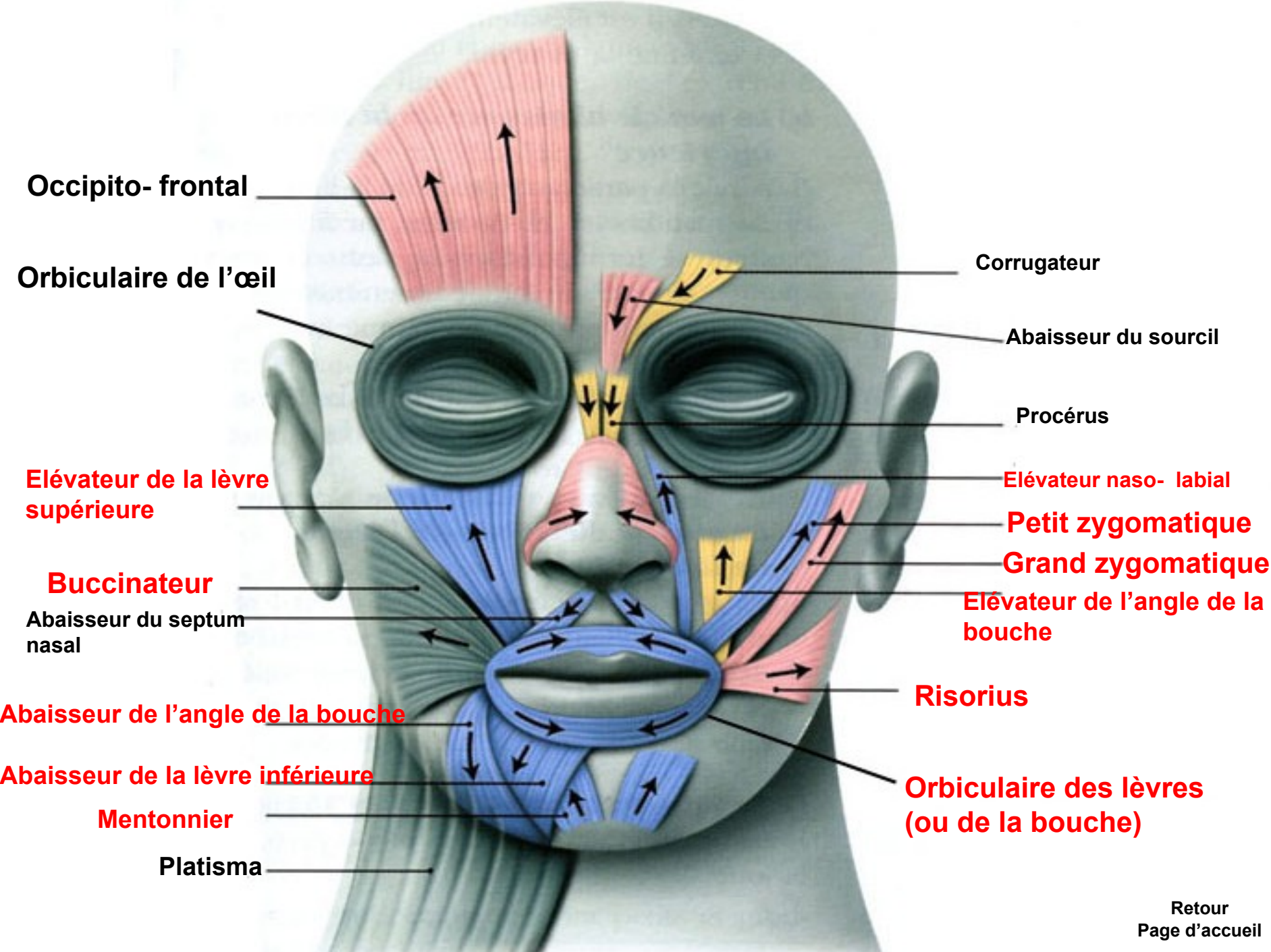
**Coupe sagittale**



**Muscle du cou**







**Occipito- frontal**

**Orbiculaire de l'œil**

**Corrugateur**

**Abaisseur du sourcil**

**Procérus**

**Elévateur de la lèvre supérieure**

**Elévateur naso- labial**

**Petit zygomatique**

**Grand zygomatique**

**Elévateur de l'angle de la bouche**

**Buccinateur**

**Abaisseur du septum nasal**

**Risorius**

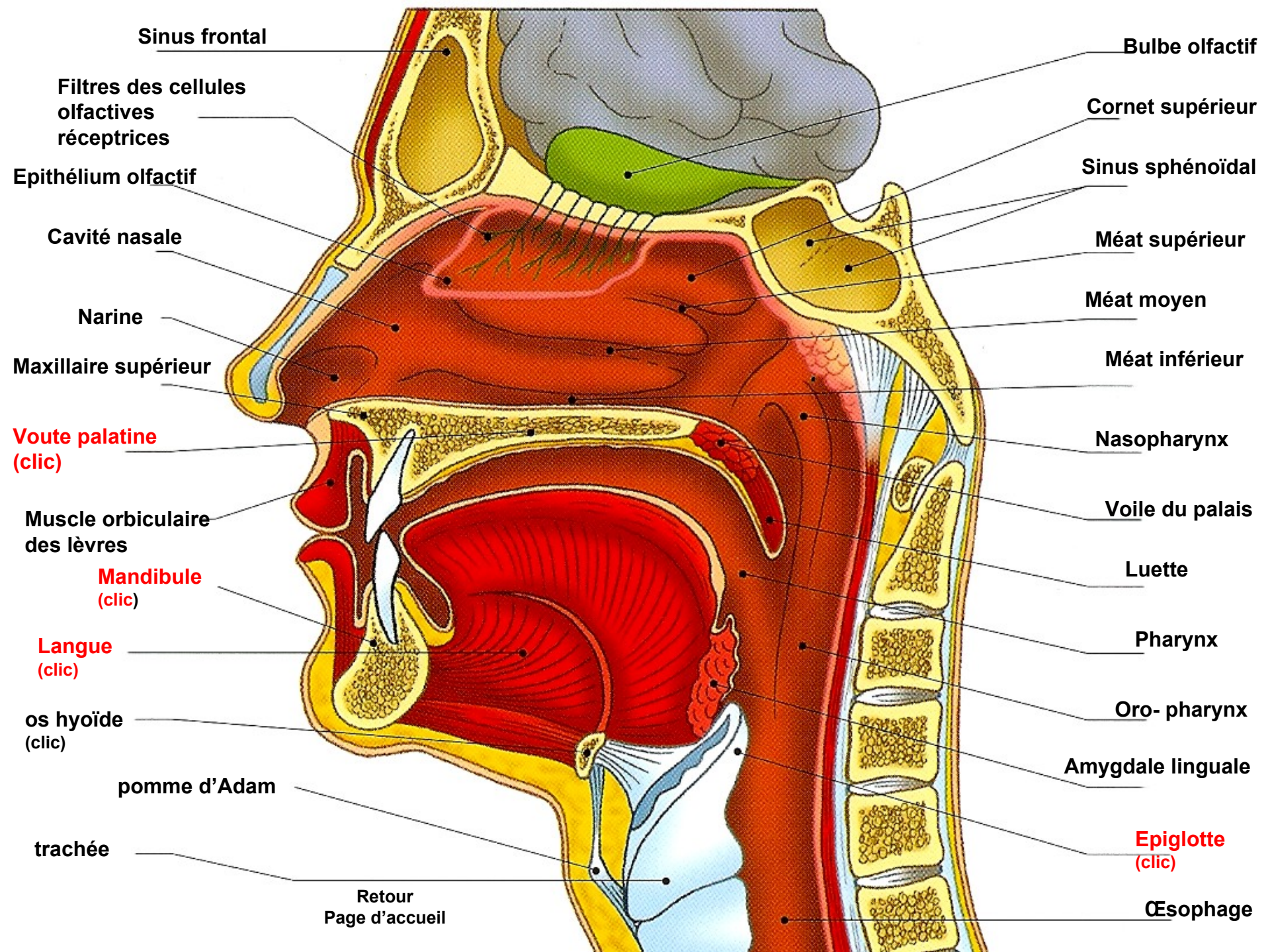
**Abaisseur de l'angle de la bouche**

**Orbiculaire des lèvres (ou de la bouche)**

**Abaisseur de la lèvre inférieure**

**Mentonnier**

**Platisma**



Sinus frontal

Bulbe olfactif

Filtres des cellules olfactives réceptrices

Cornet supérieur

Sinus sphénoïdal

Méat supérieur

Méat moyen

Méat inférieur

Nasopharynx

Voile du palais

Luvette

Pharynx

Oro-pharynx

Amygdale linguale

Epiglotté (clic)

Œsophage

Cavité nasale

Narine

Maxillaire supérieur

Voute palatine (clic)

Muscle orbiculaire des lèvres

Mandibule (clic)

Langue (clic)

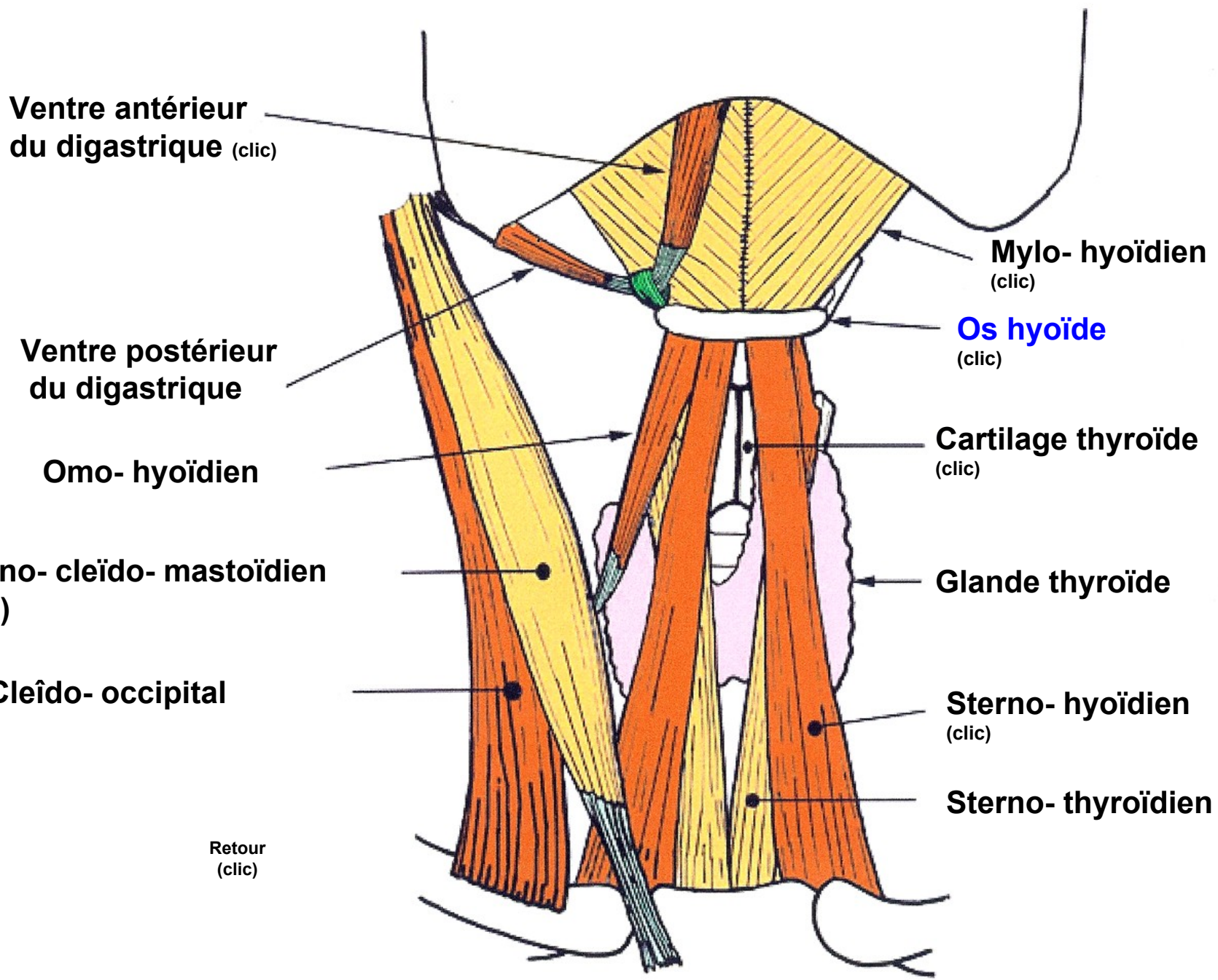
os hyoïde (clic)

pomme d'Adam

trachée

Retour Page d'accueil

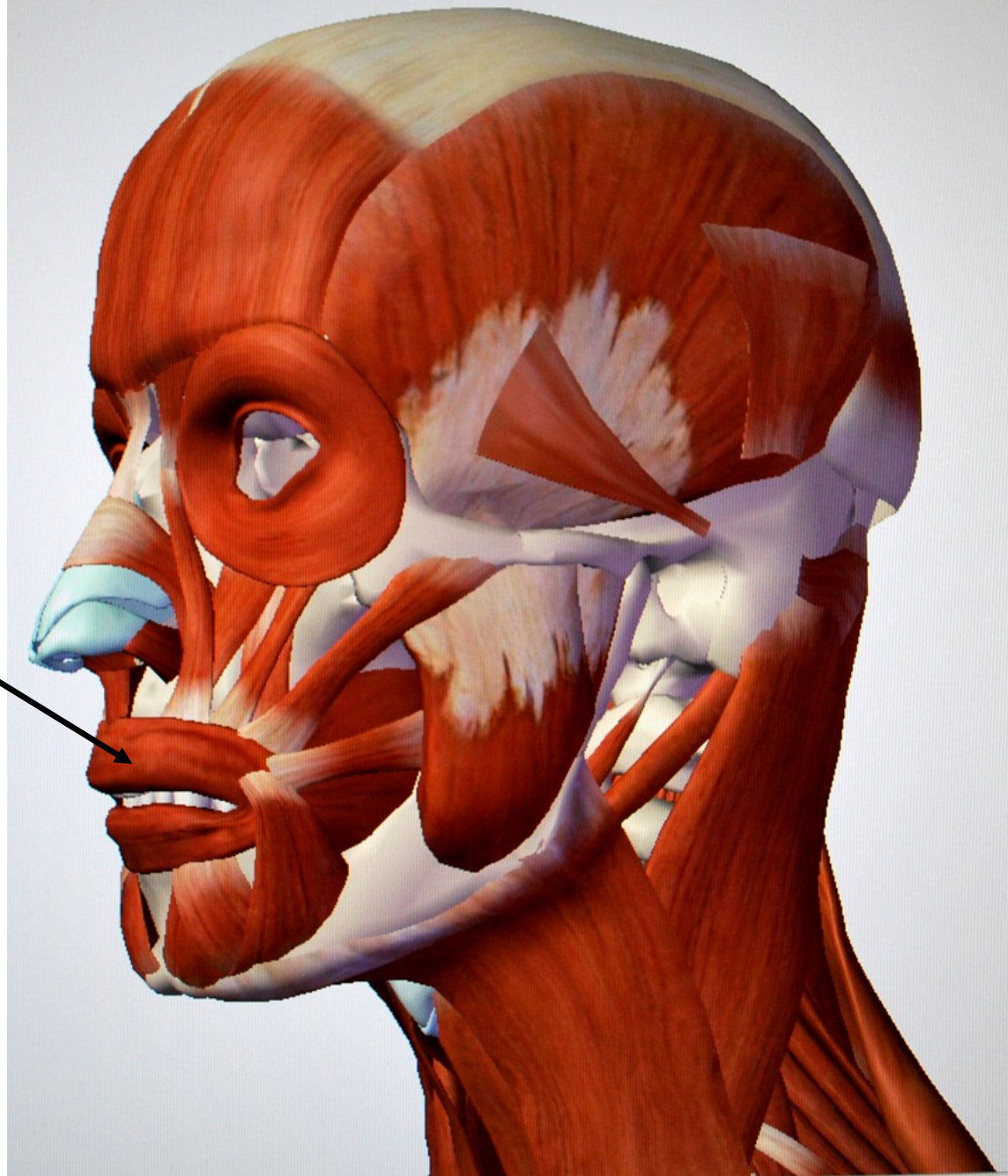# Muscles antérieurs intermédiaires du cou



# Orbiculaire de la bouche:

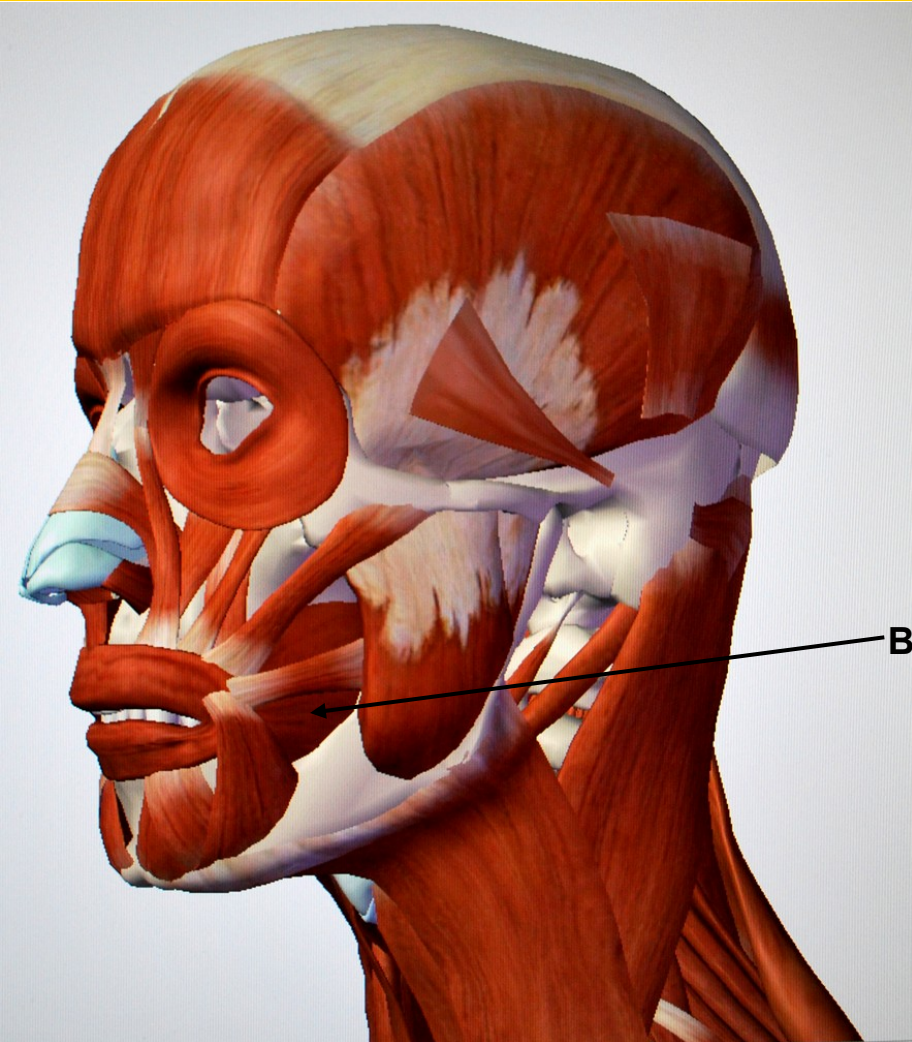
Ferme la bouche  
Projette les  
lèvres en avant  
Participe à la  
parole et la mastication

Retour par un  
Clic ici

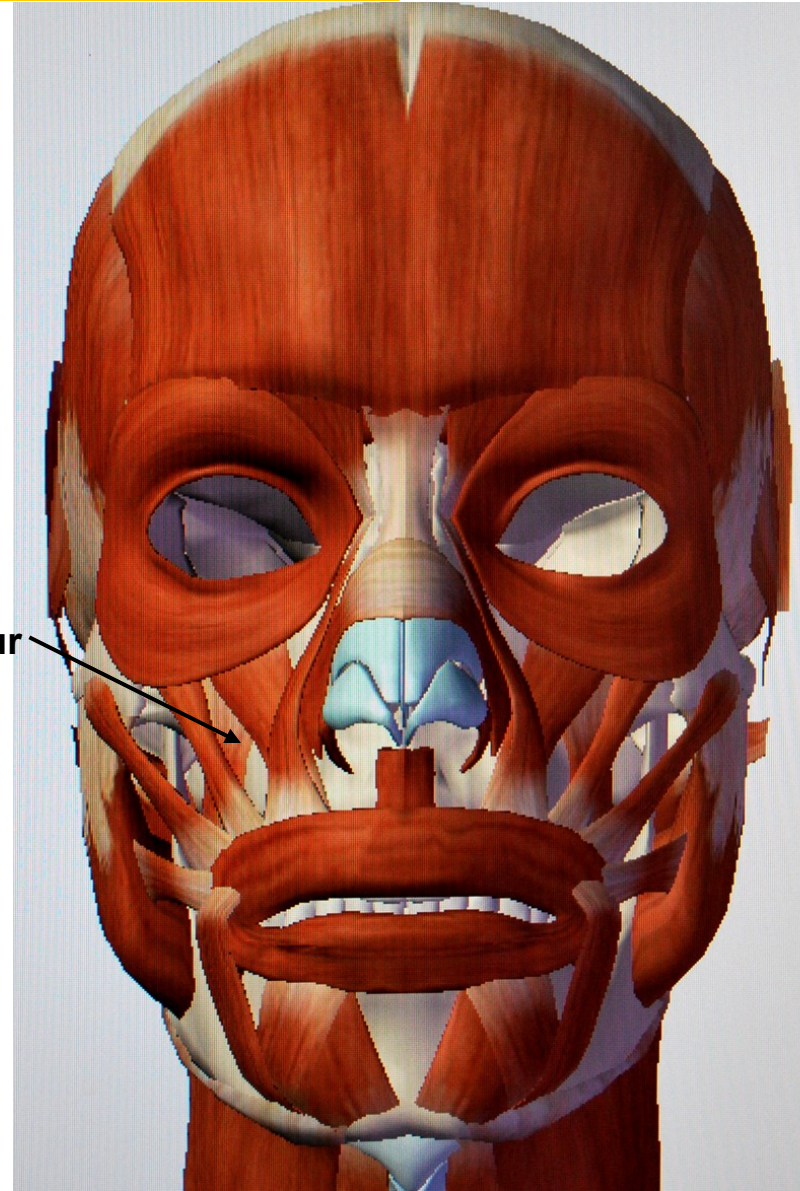


# Buccinateur

Attire l'angle de la bouche en arrière et en latéral  
*Permet de souffler (muscle du trompettiste)*



Buccinateur

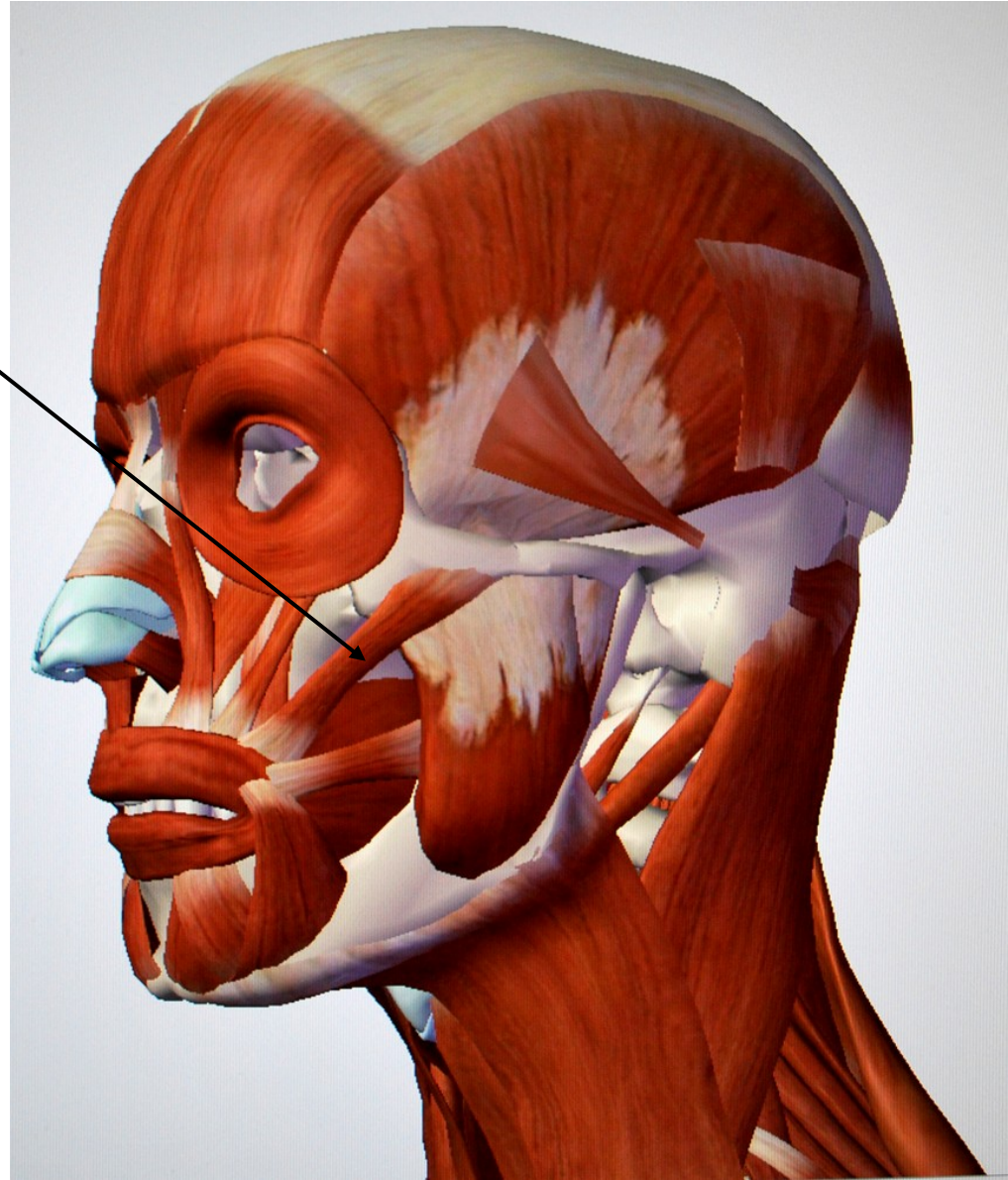

Retour  
(clic)

# Grand zygomatique

Dilatateur de la bouche

*Exprime une expression joyeuse*

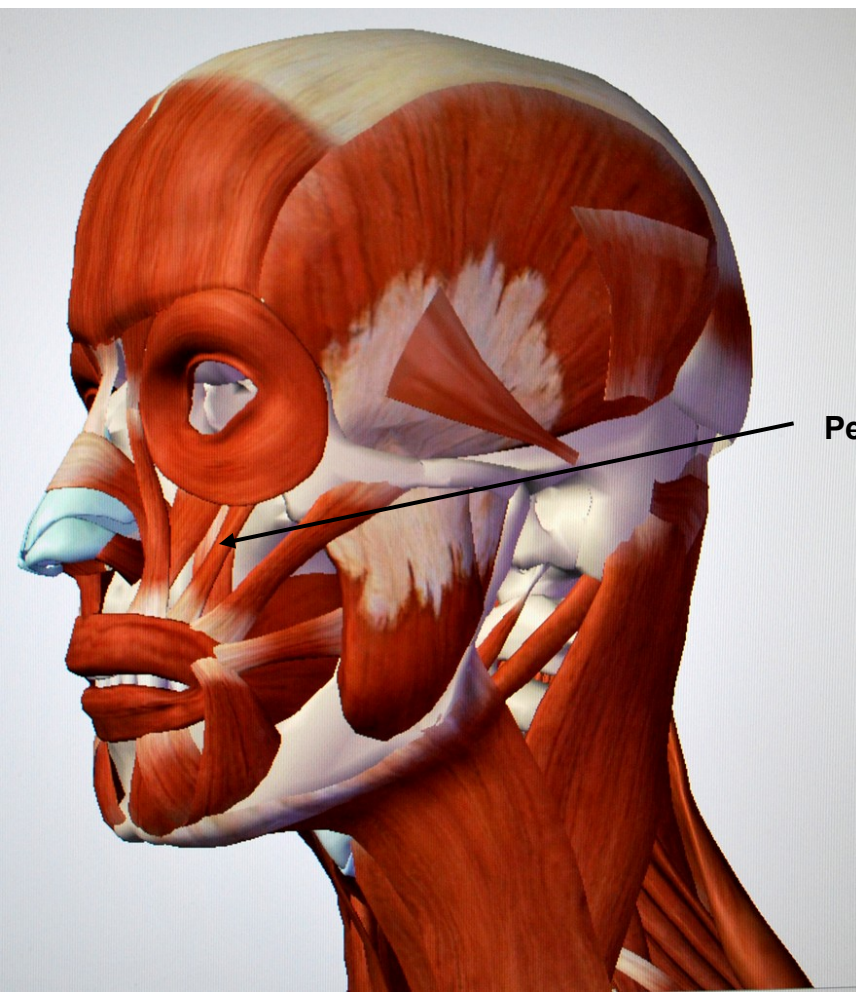


Clic retour

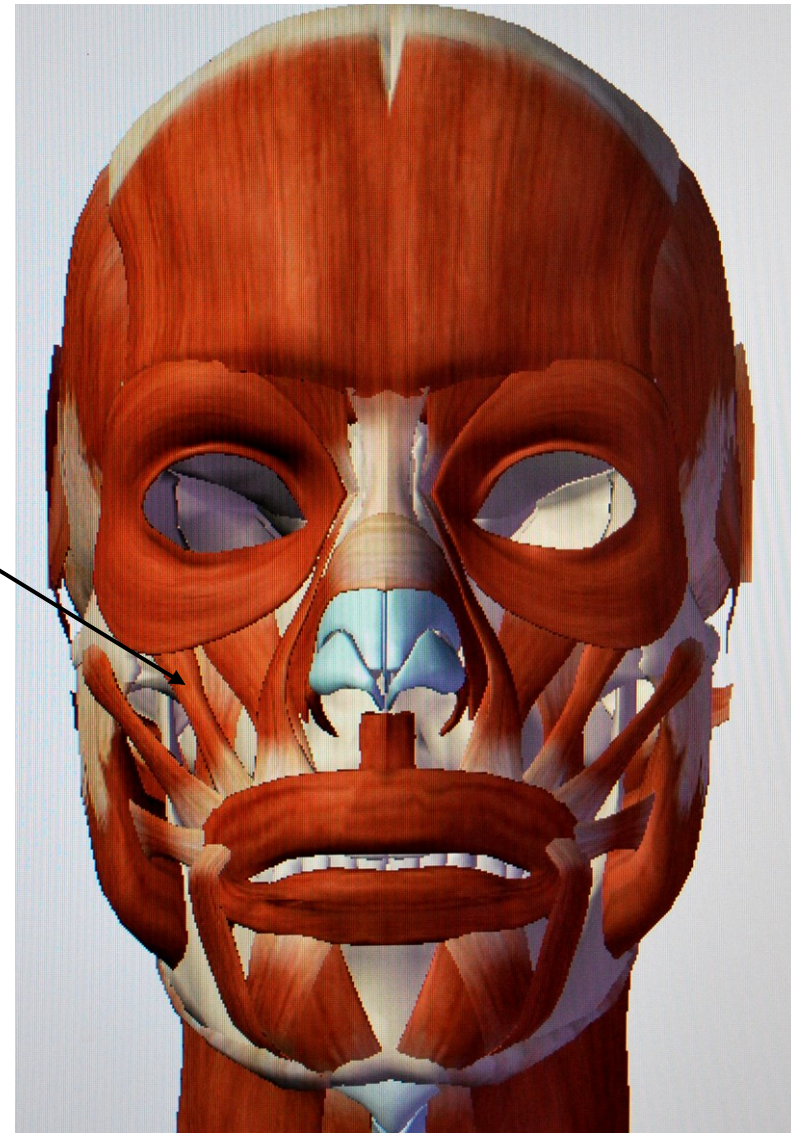
# Petit zygomatique

Élévateur de la lèvre supérieure

*Exprime le dédain et le mépris*



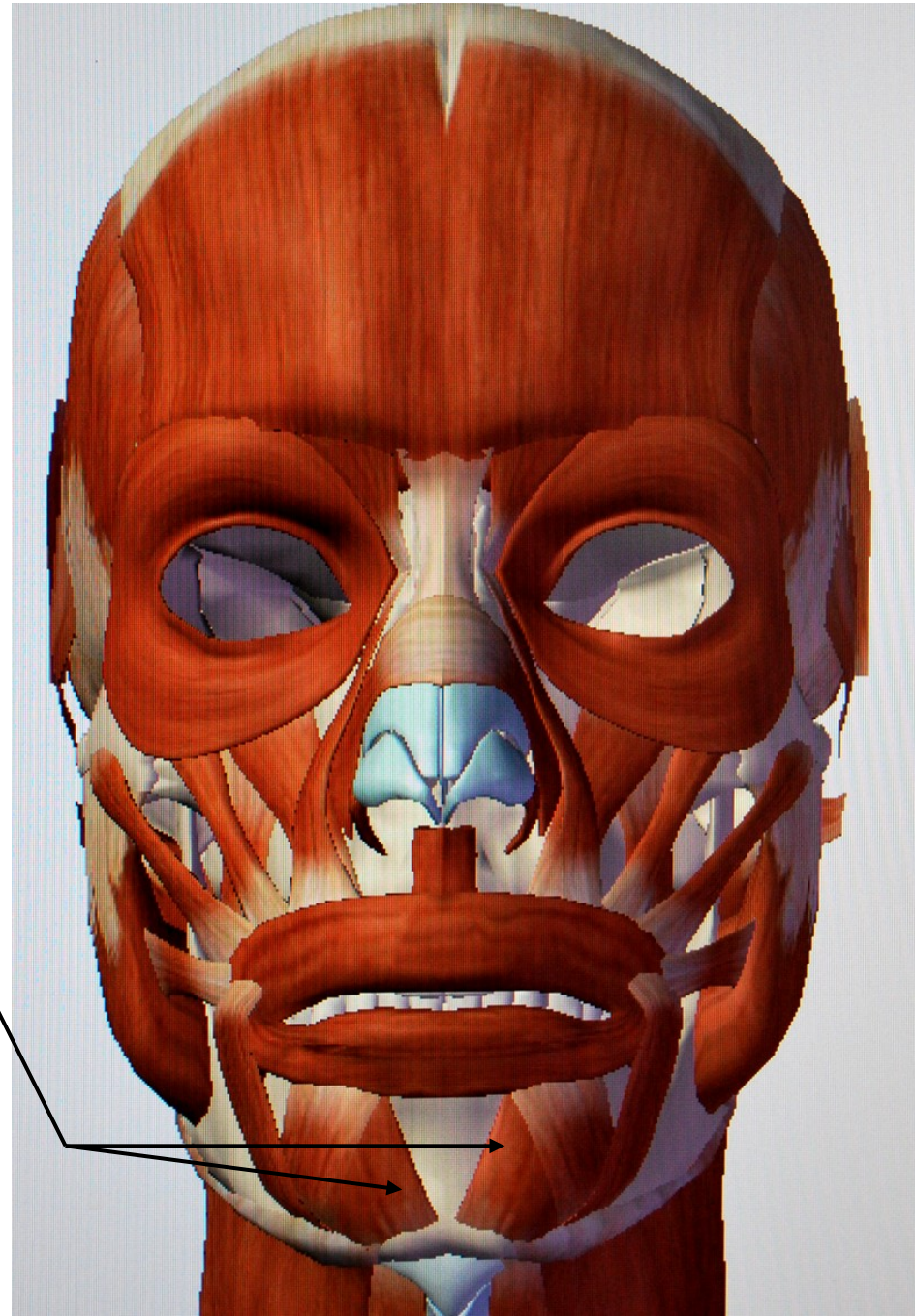
Petit zygomatique



Retour  
(clic)

**Mentonnier**  
Elève le menton  
Participe à la mastication.

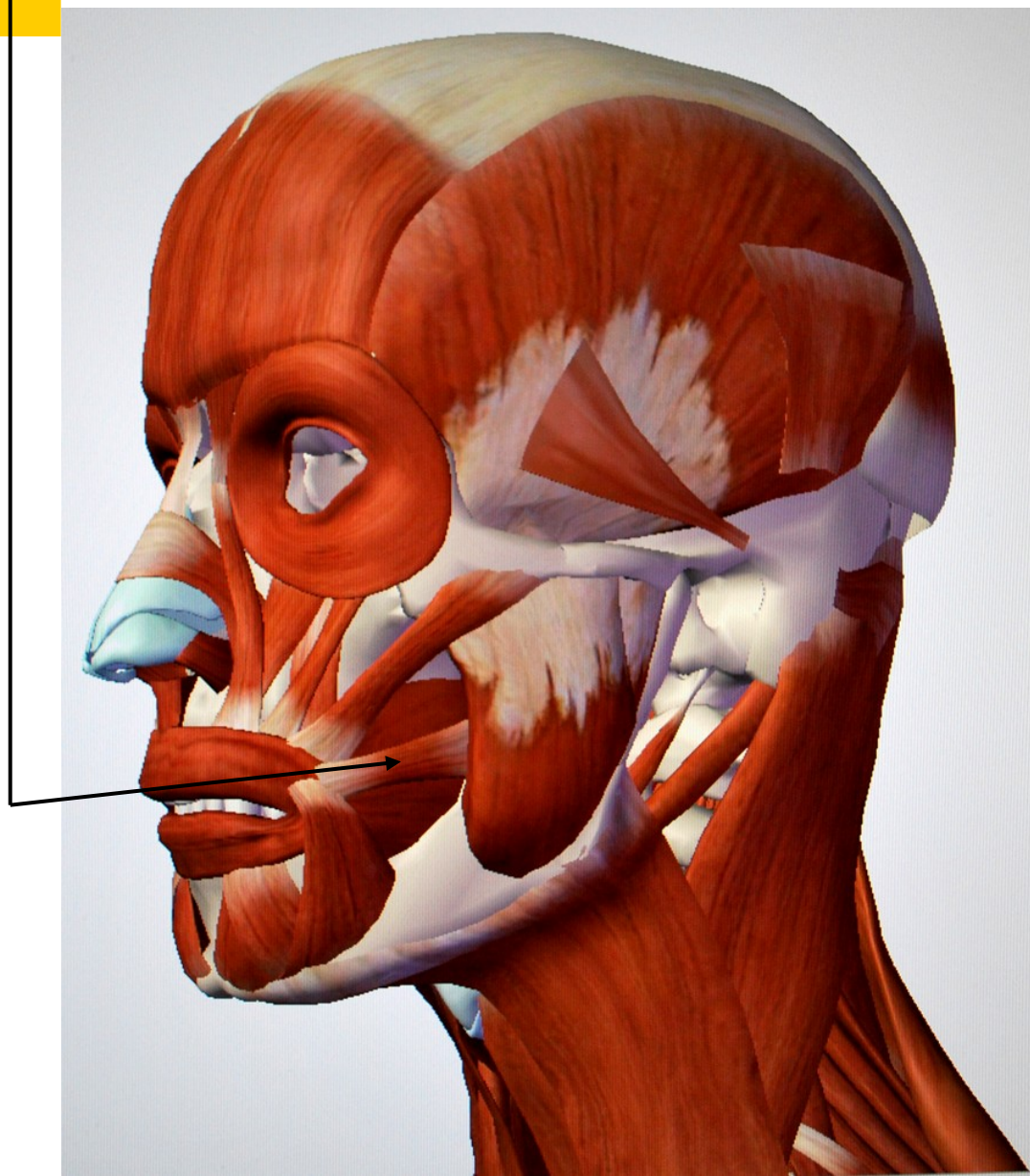
Retour  
(clic)



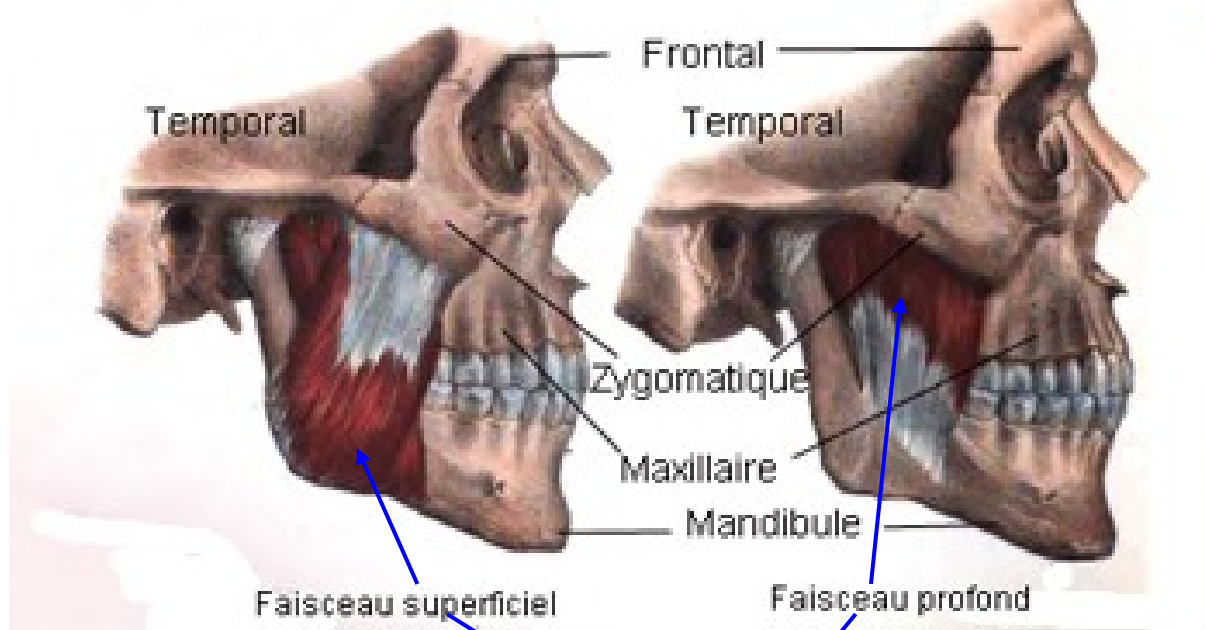
# Risorius

*Le muscle du sourire.*

Travailler le !

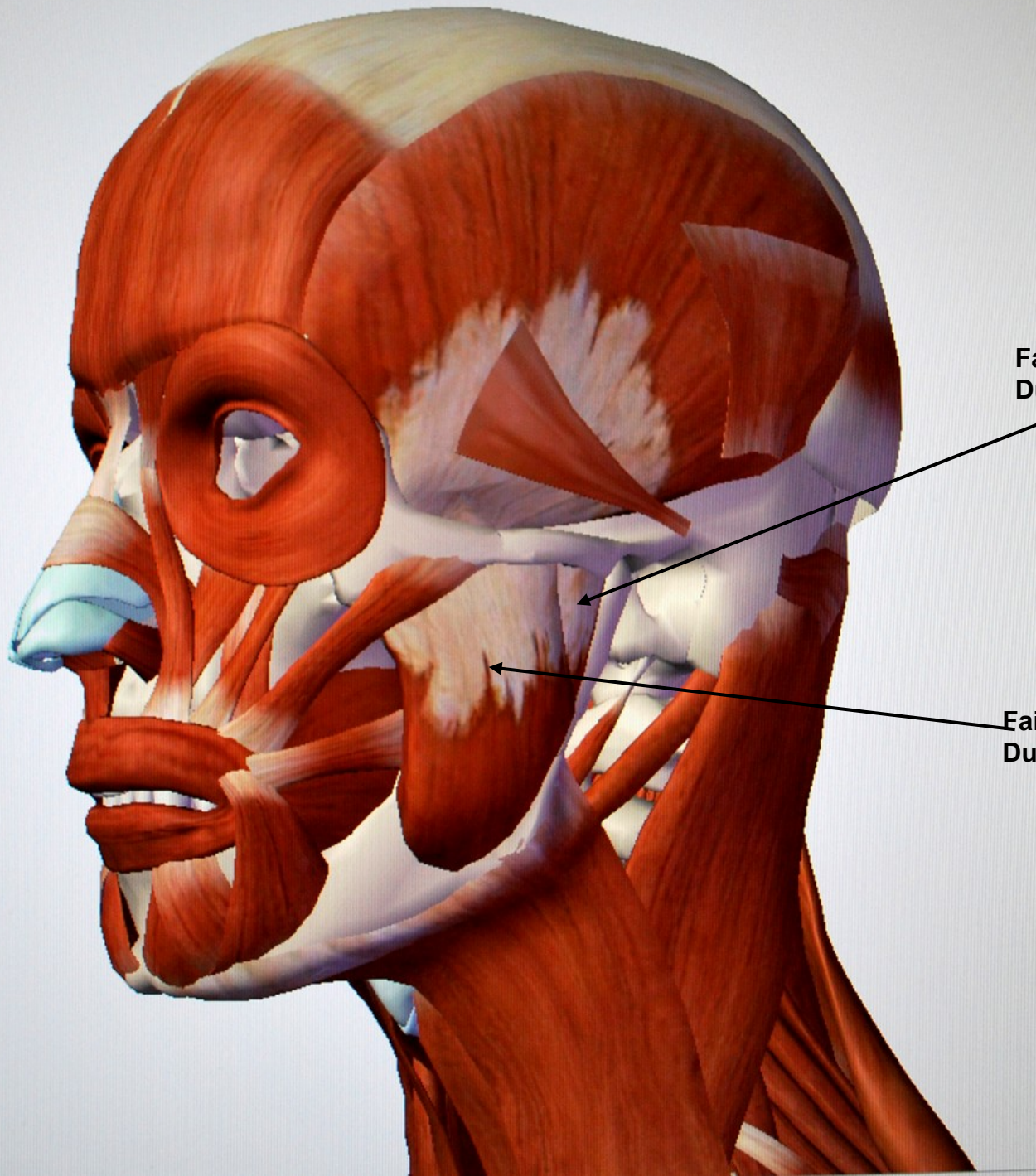


Retour  
(clic)



## **Muscle masséter** (vue latérale droite)

**Le muscle le plus puissant du corps humain, en terme de force exercée sur un objet extérieur, est le muscle masséter. C'est lui qui élève la mâchoire inférieure, et nous permet de mastiquer.**

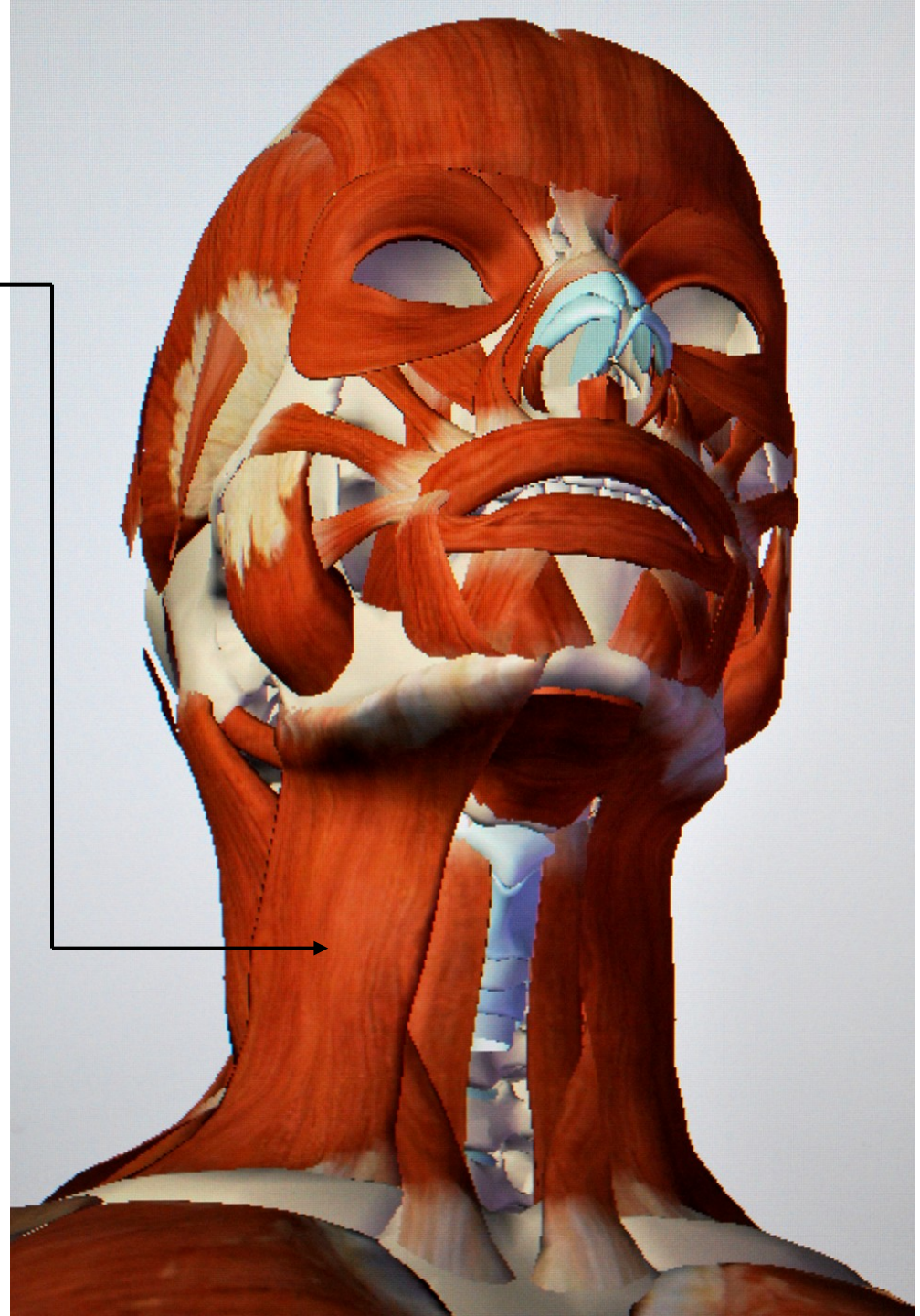

Faisceau profond  
Du masséter

Faisceau superficiel  
Du masséter

Retour  
(clic)

**Platysma ou muscle superficiel peaucier du cou, il est pair, quadrilatère et large**



## **Elévateur de la lèvre supérieure**

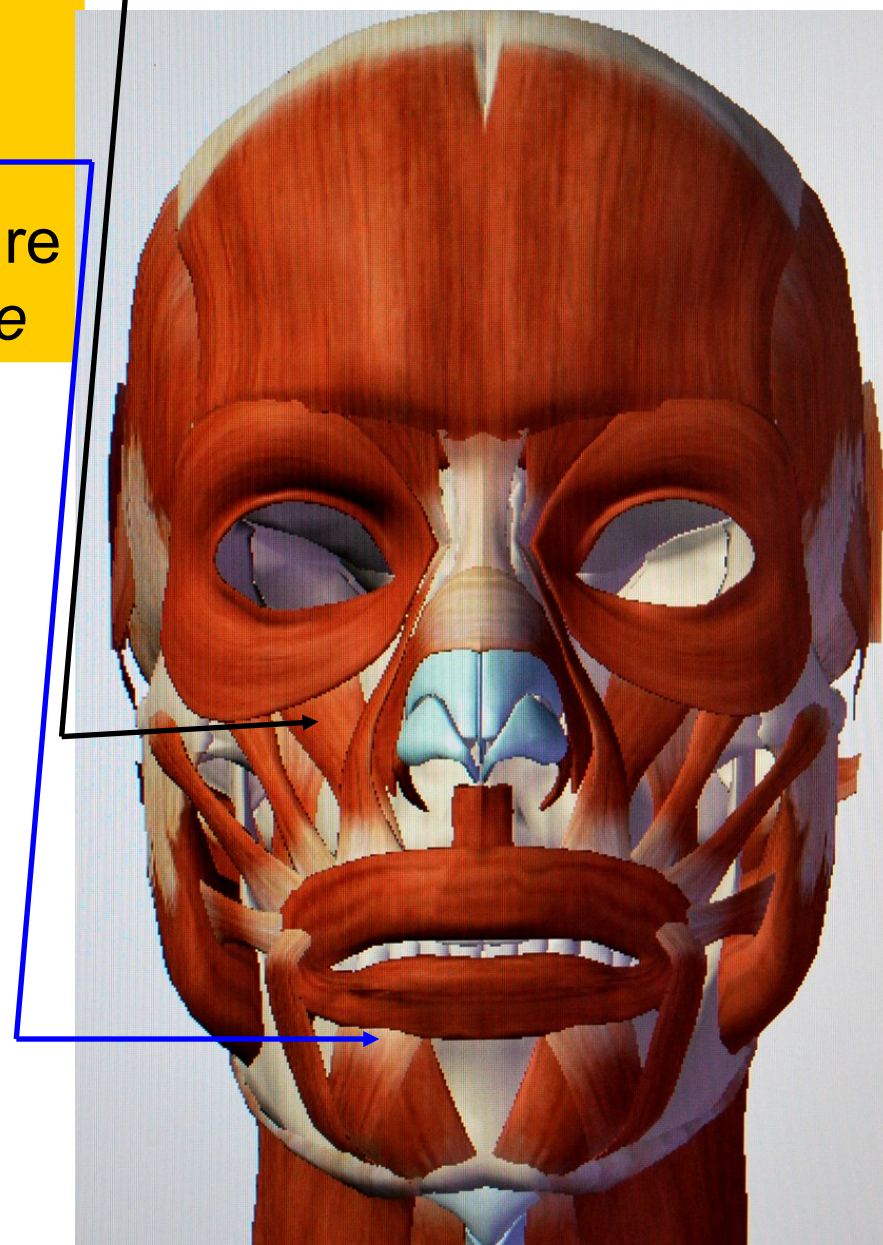
Elève la lèvre supérieure

*Exprime la tristesse*

## **Abaisseur de la lèvre inférieure**

Abaisse et inverse la lèvre inférieure

*Exprime la moue, le dégoût, l'ironie*



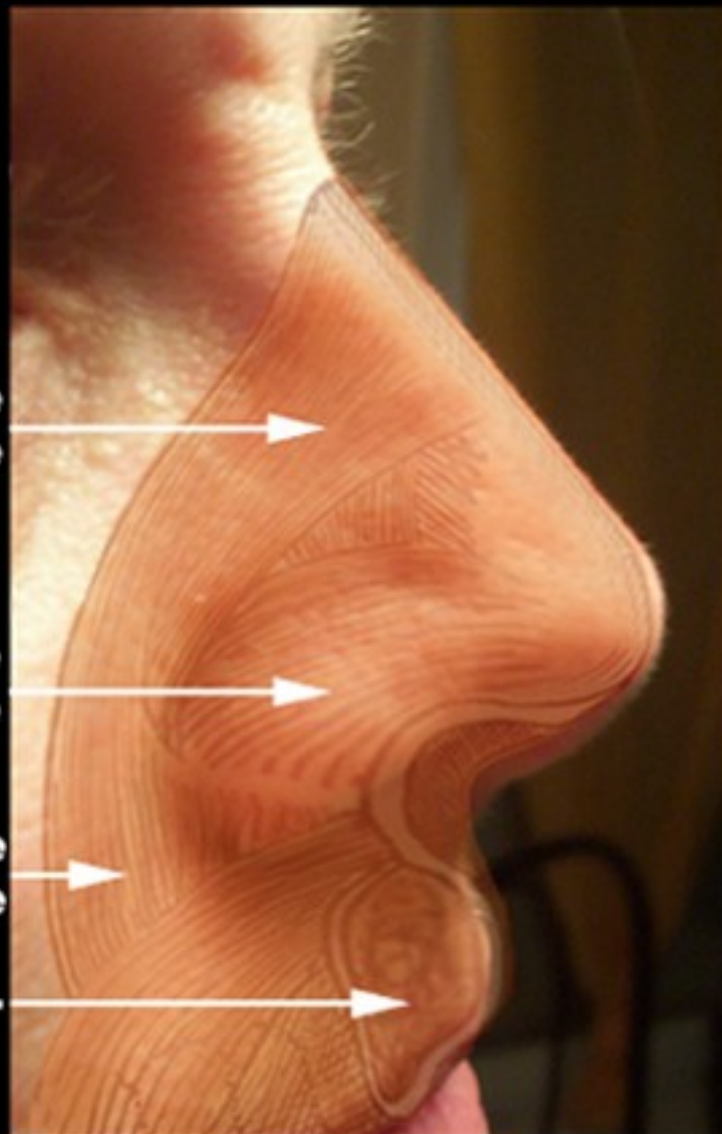
Retour  
(clic)

**Muscle  
transverse**

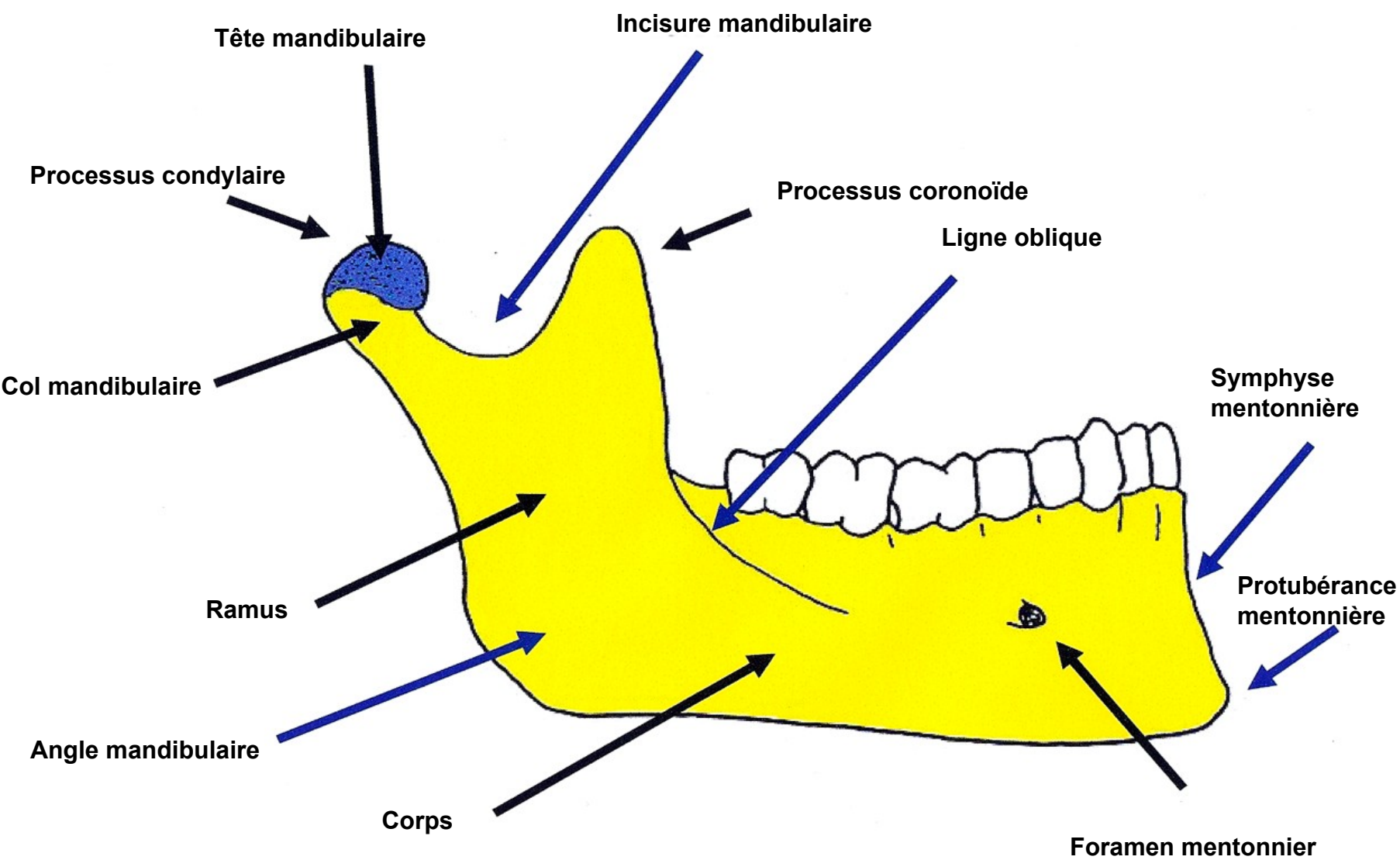
**Dilatateur de  
la narine**

**Muscle  
mytiforme**

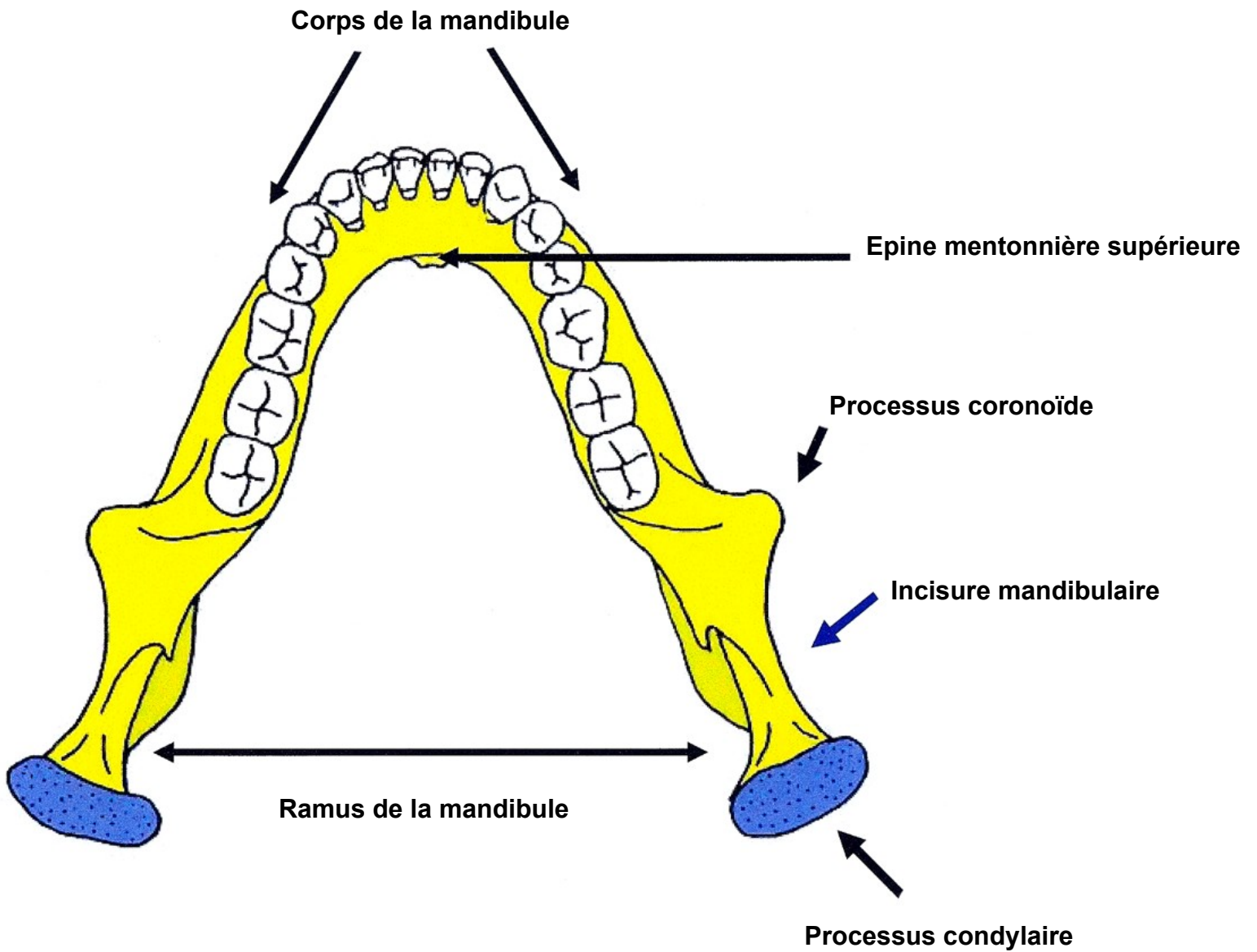
**Lèvre sup.**



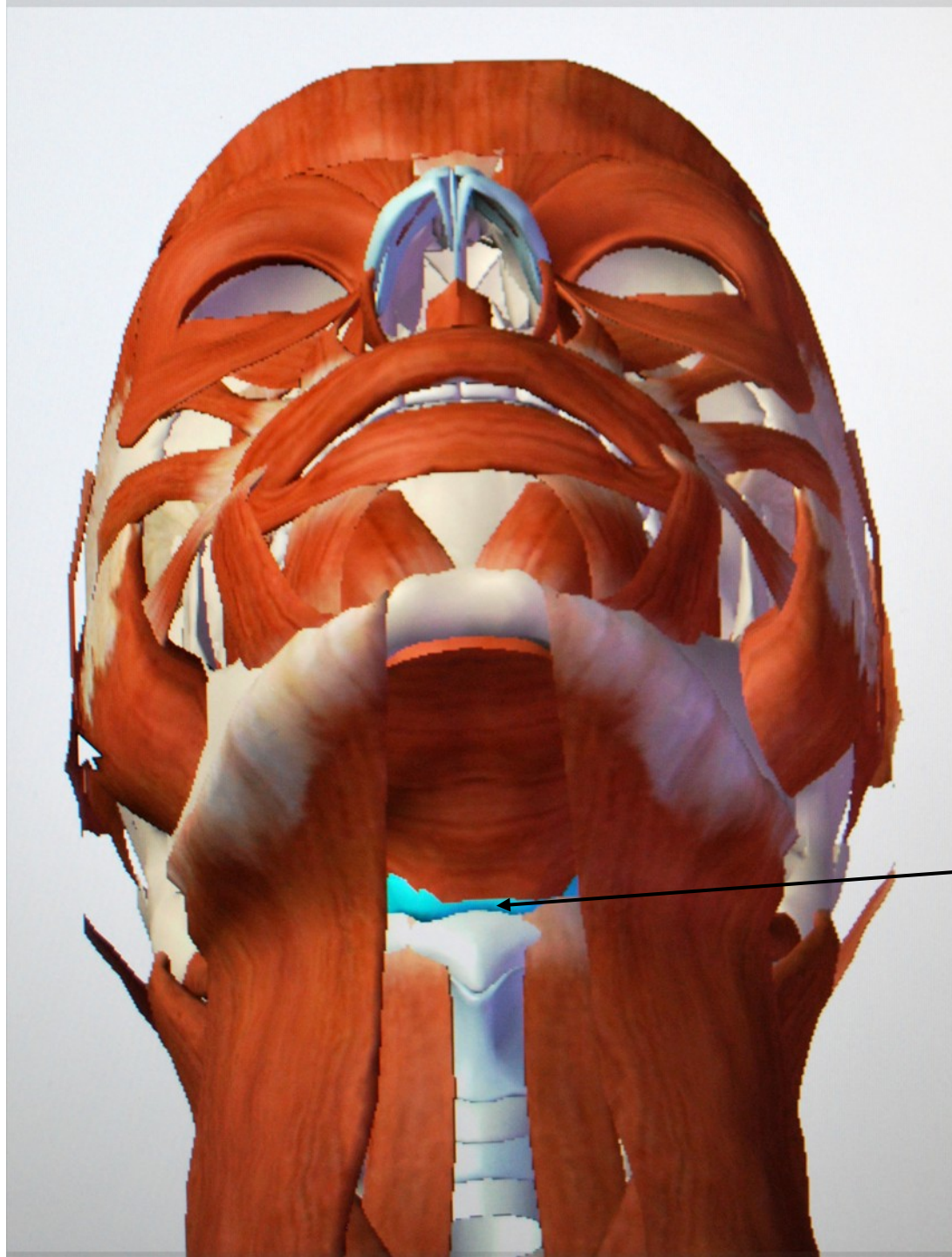**Nez (muscles ext.)**



**Mandibule (vue latérale droite)**




**Mandibule (vue crâniale)**



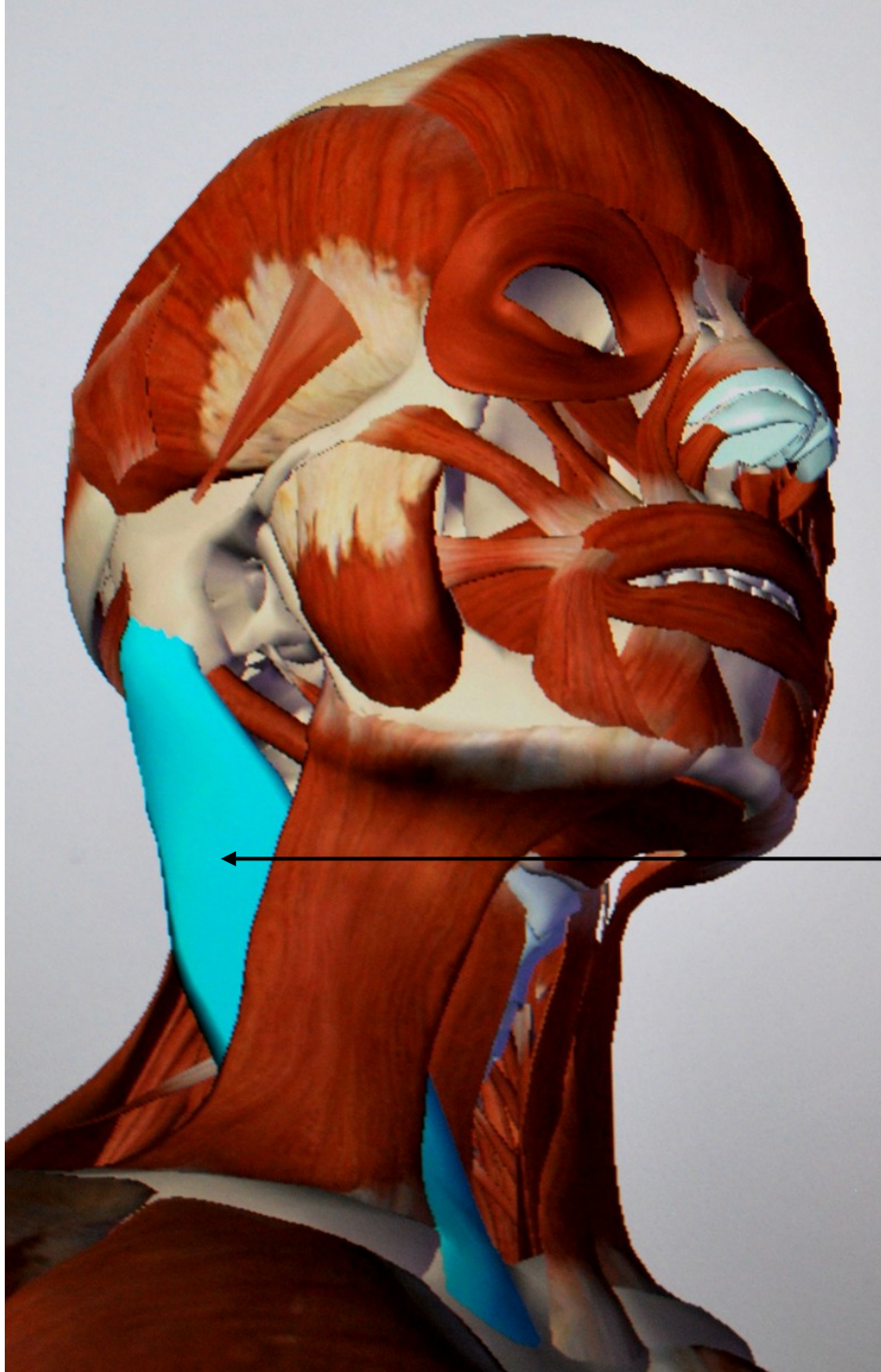**Os Hyoïde**

Retour  
(clic)

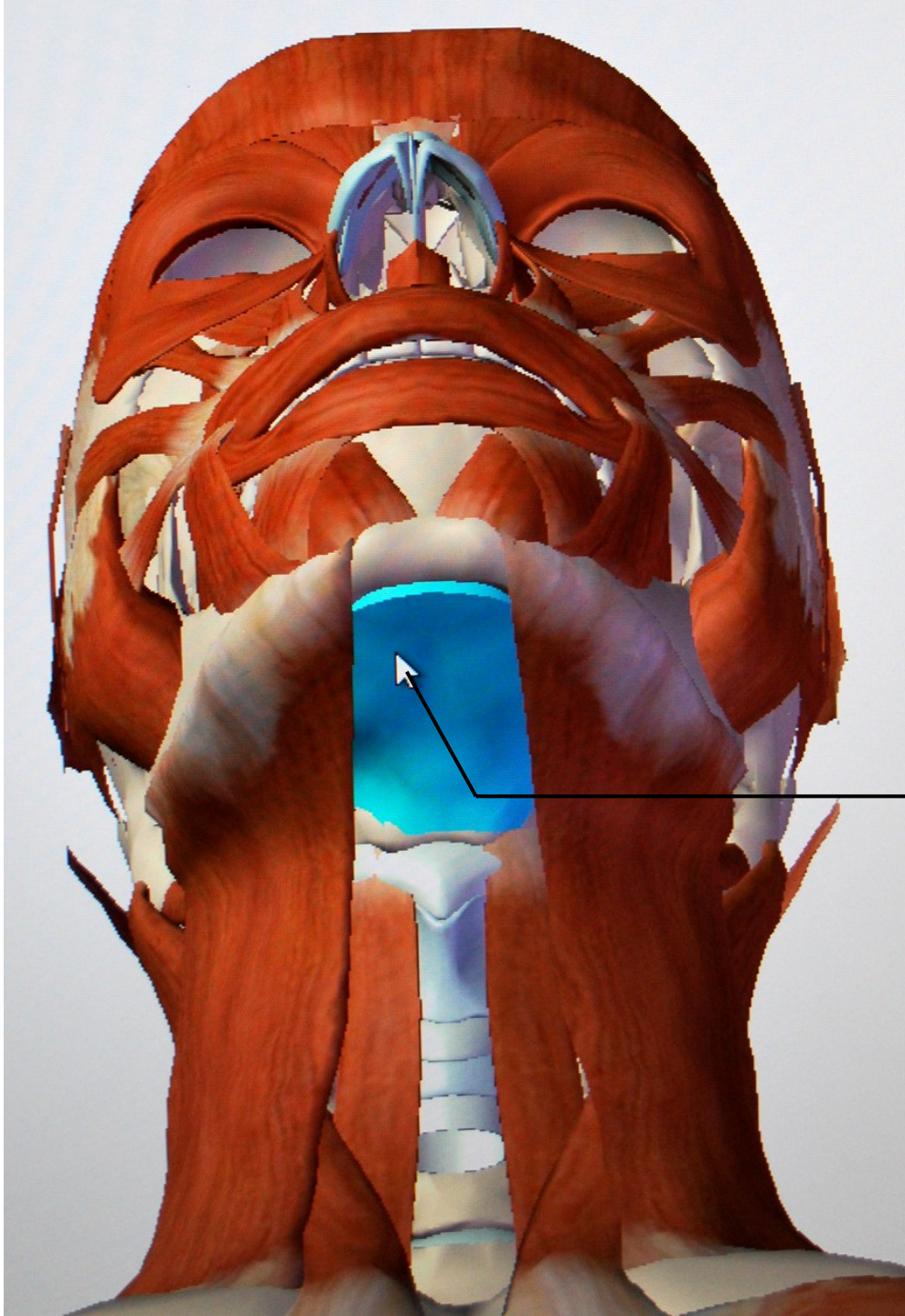


**Sterno-  
hyoïdien**

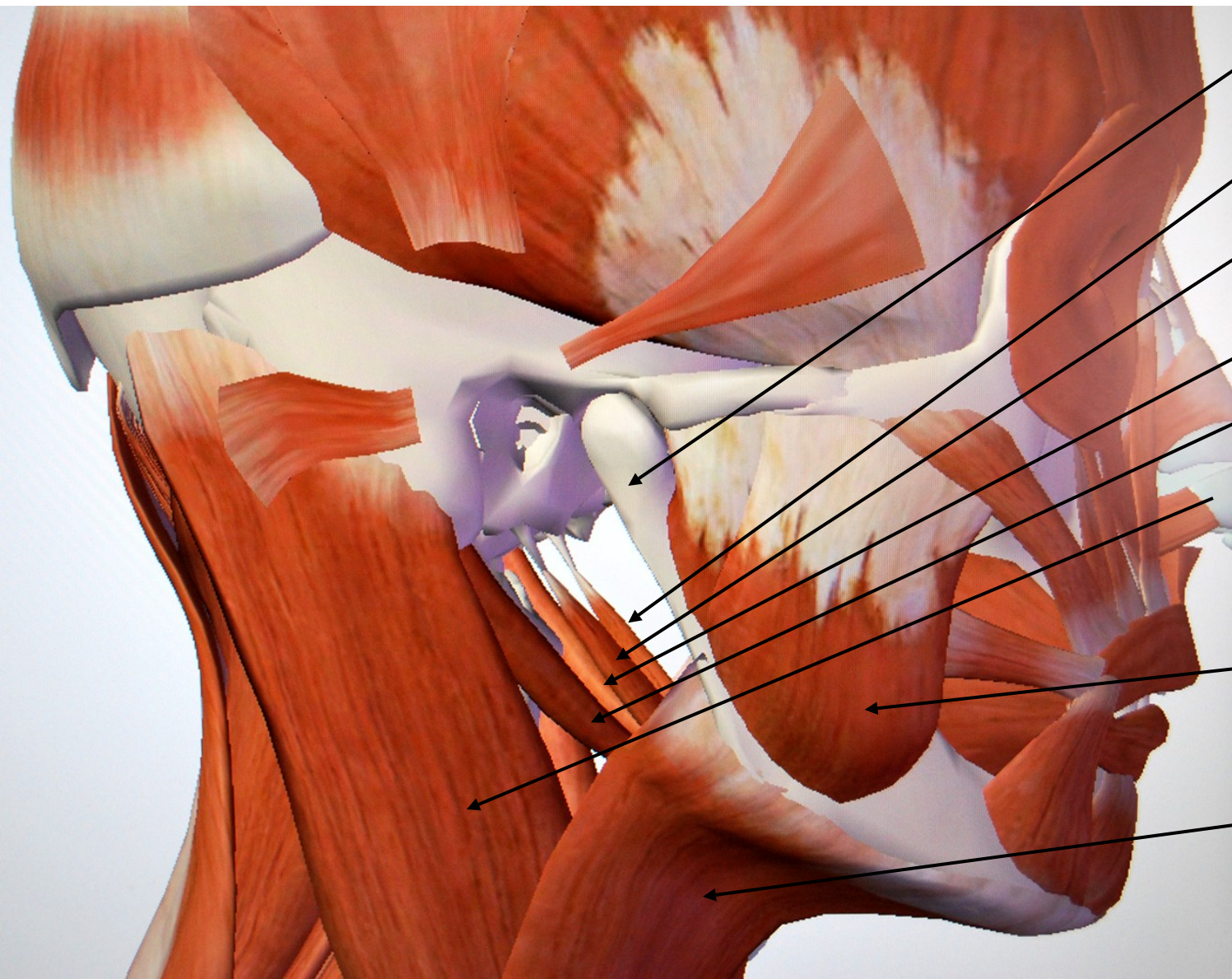
Retour  
(clic)



**Sterno- cleïdo- mastoïdien**



**Mylo- hyoïdien**



mandibule

Stylo hyoïde gauche

Stylo hyoïde droit

Digastrique gauche

Digastrique droit

Sterno- cléido- mastoïdien

Masséter

Platisma

Retour  
(clic)