

LE MAXILLAIRE

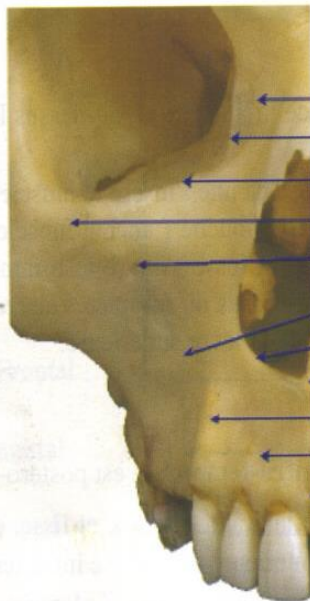
L'

os maxillaire est un os pair et non symétrique de la face. Il s'articule avec tous

les autres os de la face. En s'articulant avec son homologue (la mandibule) il forme l'arcade dentaire supérieure. Le maxillaire est formé d'un corps d'ou se détachent quatre processus :

- Zygomatique
- Frontal
- Alvéolaire
- Palatin

Ce corps contient le sinus maxillaire.



Processus frontal
Bord lacrymal
Crête lacrymale antérieure
Processus zygomatique
Foramen infra-orbitaire
Fosse canine
Incisure nasale
Epine nasale antérieure
Jugum de la canine
Fosse incisive
Suture inter-maxillaire

Palais osseux

Vue inférieure

Epine nasale antérieure

Processus zygomatique

Alvéole dentaire

Septum inter-alvéolaire

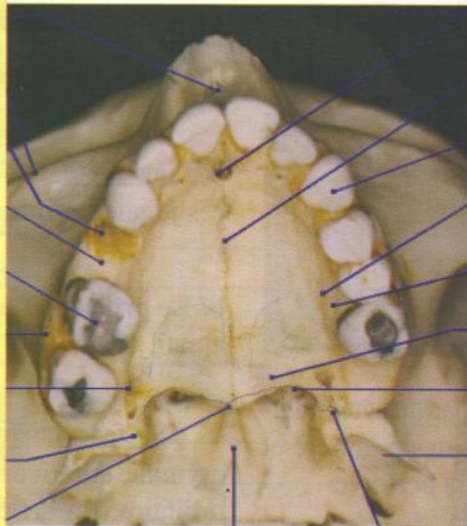
Soin sur 16 (amalgame)

Processus alvéolaire

Foramen grand palatin

Processus pyramidal du palatin

Epine nasale postérieure



Vomer

Foramen incisif

Suture inter-maxillaire

Canine sup. gauche

Epine palatine

Sillon palatin

Lame horizontale du palatin

Choane

Lame latérale du processus
ptérygoïde

Foramen petit palatin

1. LE CORPS est de forme pyramidale et triangulaire, il présente quatre faces : jugale, infra-temporale, orbitaire et nasale.

Épine nasale antérieure

Processus frontal

Processus zygomatic

Foramen infra Orbitaire

Incisure nasal

Foramen incisive ou papille bunoïde

Suture cruciale

Apophyse palatine os maxillaire gauche

Sinus maxillaire

Canal Incisive

Lame horizontale de l'os palatin droit

Os palatin lame horizontale

