

LA MALOCCCLUSION

La malocclusion peut être :

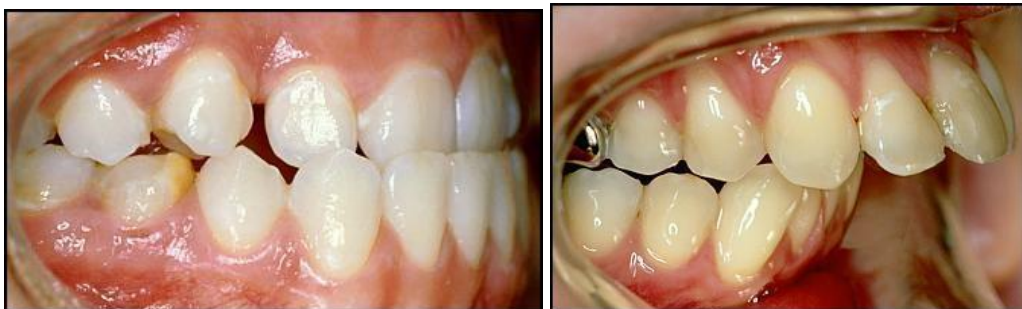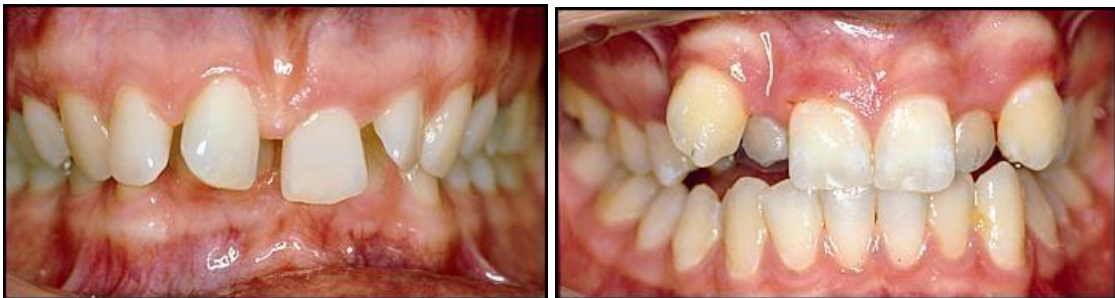- Naturelle par une mauvaise implantation des dents lors de leur éruption dans la cavité buccale.
- Acquise À cause de soins dentaires effectués au cours des années.

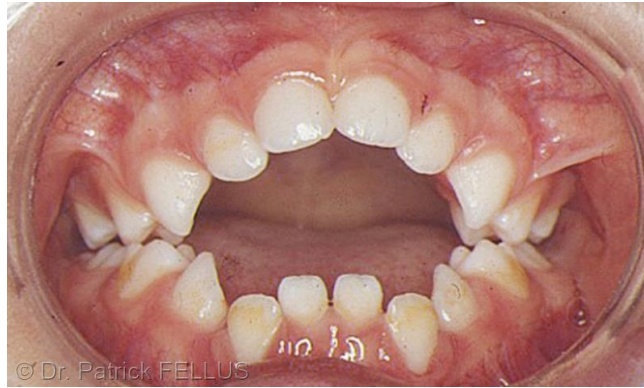LES ANOMALIES DE L'OCCLUSION NATURELLES

Au cours de l'implantation des dents de nombreuses anomalies peuvent s'installer

: □ de manière anarchique

- en raison d'une anomalie gnathique (La sphère odontologique, tout l'environnement buccal la langue, organe majeur de la parole, mais aussi de la mastication, ATM, de la déglutition et de la respiration. Elle joue un rôle fondamental dans la croissance et le modelage des arcades dentaires.)
- À la suite de la succion d'un objet ou du pouce qui va avoir une influence néfaste sur la mise en place des dents.





ACQUISES

Il arrive que l'occlusion soit modifiée À l'occasion de traitements dentaires que ce soit pour des caries, des prothèses fixes ou mobiles, des extractions.

Facteurs déterminant la conception prothétique

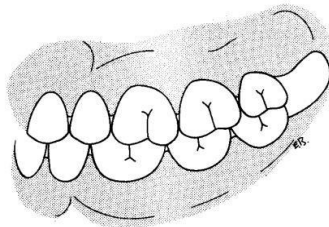


Fig. 1. — *Équilibres intra et inter-arcades.*

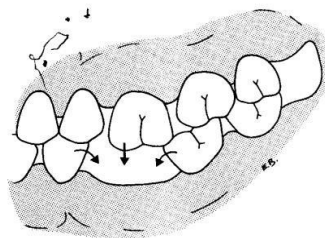


Fig. 2. — *Rupture d'équilibre : déplacements dentaires.*

MOUVEMENT DE GRESSION ET D'EGRESSION

1. Un mouvement de gréssions : c'est la translation d'une dent parallèlement a elle-même avec ou sans modification de son axe
2. Un mouvement d'égression : c'est le mouvement dans le sens axial en direction du plan d'occlusion.

Dans ces cas il faudra avoir recours À l'orthodontie pour corriger ces mauvaises implantations. L'orthodontie peut être pratiqué pratiquement À tout âge, du plus jeune jusqu'À un âge adulte. Plus le sujet est âgé plus il faudra que sa santé dentaire soit bonne, car le déplacement des dents dans l'os peut entraîner une destruction des racines et la chute des dents. L'orthodontiste saura activer cette perte en étudiant soigneusement les clichés radiographiques et l'état des gencives.