

La division topographique des faces dentaires radiculaires et coronaires

Afin de faciliter la description des surfaces dentaires et pour mieux situer les composants anatomiques, il est classique de diviser la couronne et la racine en tiers.

Verticalement, on divise la couronne en 1/3 cervical, 1/3 moyen, 1/3 occlusal ; et la racine en 1/3 apical, 1/3 moyen et 1/3 cervical (fig. 38).

Horizontalement, la couronne et la racine sont divisées en 1/3 mésial, 1/3 moyen et 1/3 distal et en 1/3 vestibulaire, 1/3 moyen et 1/3 lingual (fig. 38).

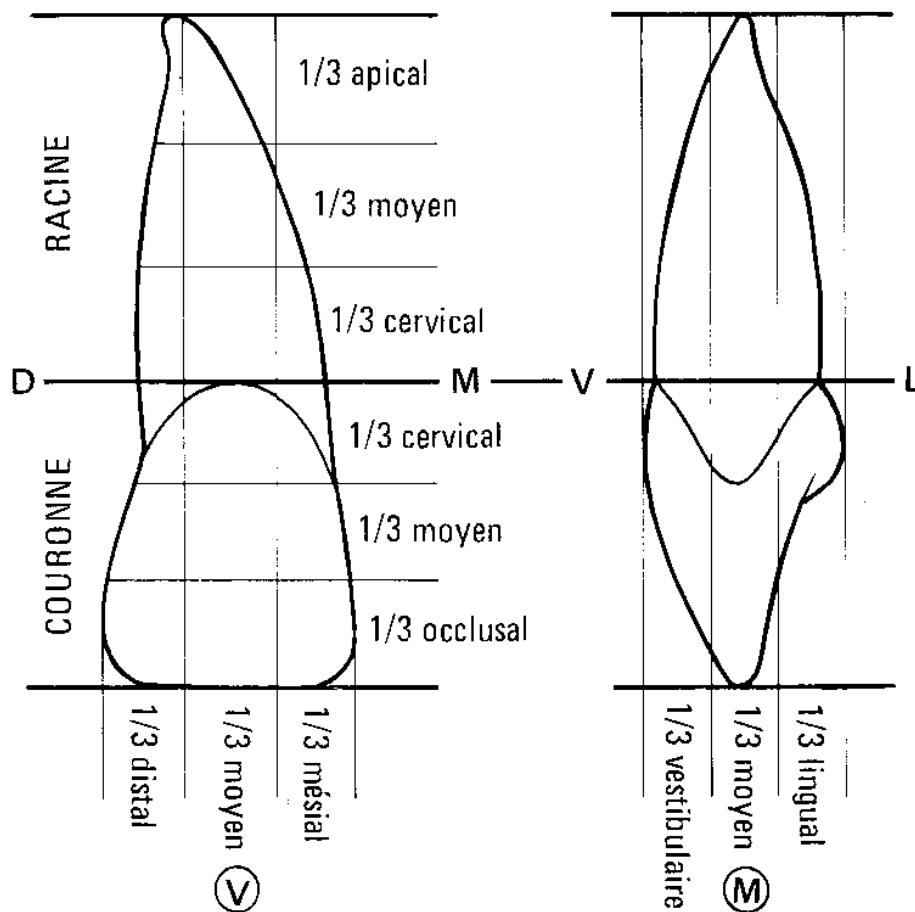


FIG. 38. – *Division topographique des faces dentaires radiculaires et coronaires.*